

# KOOPOVEREENKOMST

Ondergetekenden:

Partijen bij deze overeenkomst, te weten:

1. Hierna te noemen verkoper;

Naam	
Adres	
Postcode & Woonplaats	
Telefoonnummer	
E-mailadres	

En

2. Hierna te noemen koper.

Naam	
Adres	
Postcode & Woonplaats	
Telefoonnummer	
E-mailadres	

In aanmerking nemende:

- Dat de verkoper verklaart in eigendom te hebben de hieronder omschreven

Ras: Dwergschnauzer / Middenslagschnauzer / Riesenschnauzer (doorhalen wat niet van toepassing is)

In de kleurvariëteit: Peper en Zout / Wit / Zwart / Zwart Zilver / (doorhalen wat niet van toepassing is)

hierna te noemen hond; .....

Geboren op: .....

Chipnummer: .....

Stamboomnummer: N.H.S.B. ....

- Dat de verkoper verklaart de hond te willen verkopen aan koper;
- Dat de koper verklaart voor de hond de koopprijs te willen betalen.

komen hierbij het volgende overeen:

## Koop en risico-overgang

### Artikel 1.

1.1 De verkoper verkoopt aan koper die verklaart van verkoper te hebben gekocht de hond

naam van de hond: \_\_\_\_\_

De koopprijs van de hond bedraagt € .....,

Koper voldeed reeds bij wijze van voorschot een bedrag van € .....,.....  
aan de verkoper, waarvoor verkoper bij deze kwijting aan koper verleent.

1.2. De overeenkomst van verkoop en koop betreft een (doorhalen wat niet van toepassing is)  
Dwergschnauzer/ Middenslagschnauzer/ Riesenschnauzer kleurvariëteit \_\_\_\_\_ geboren uit:

Naam moeder	
Geboren op	
Chipnummer - NHSB	
ECVO Oogonderzoek	Datum ..... - ..... - ..... Uitslag
HD Heupen Onderzoek	Datum ..... - ..... - ..... Uitslag
Naam vader	
Geboren op	
Chipnummer - NHSB	
ECVO Oogonderzoek	Datum ..... - ..... - ..... Uitslag
HD Heupen Onderzoek	Datum ..... - ..... - ..... Uitslag

1.3. De hond wordt aangekocht als huishond. Verkoper aanvaardt dientengevolge dan ook geen enkele aansprakelijkheid voor het ontbreken van extra kwalificaties bij de verkochte hond.

De betaling van de koopprijs dient te geschieden bij de aflevering (onder aflevering wordt verstaan het stellen van de hond in het bezit van de koper).

De datum waarop de hond door de koper bij de verkoper zal worden afgehaald is ..... - ..... - .....

Indien de koper de hond op de hiervoor overeengekomen datum niet afhaalt en geen andere datum is afgesproken, is de koop van rechtswege ontbonden en vervalt het vooruitbetaalde deel van de koopsom als bij wijze van vooraf bepaalde schadevergoeding aan de verkoper.

De hond is voor risico van de verkoper in de periode tussen het sluiten van deze overeenkomst en datum waarop de hond wordt overgedragen aan de koper. In geval de hond komt te overlijden voor de genoemde datum van overdracht, verplicht de verkoper zich de koper onder dezelfde voorwaarden een andere hond uit hetzelfde nest dan wel uit het eerstvolgende nest aan te bieden.

De koper is echter niet gehouden van dit aanbod gebruik te maken.  
Een eventuele aanbetaling zal dan worden gerestitueerd.

## Hond algemeen/ gezondheid

### Artikel 2.

Verkoper verklaart lid te zijn van de rasvereniging Vereniging voor Schnauzerfokkers en Liefhebbers (VSFL). De hond is gefokt volgens de regels gesteld in het Verenigingsfokreglement (VFR) van de VSFL. Verplichte onderzoeken aan ouderdieren zijn verricht:

ECVO-oogonderzoek –Cataract en Retina Degeneratie (PRA) voor alle Schnauzer variëteiten. Onderzoek mag niet ouder dan 12 maanden zijn. In geval beide ouderdieren vrij van Cataract en PRA zijn verklaard middels een bevoegde ECVO-instantie, wordt verkoper geacht te hebben voldaan aan haar wettelijke onderzoek plicht en is zij niet gehouden tot vrijwaring van het gebrek Cataract Congenitaal of PRA, indien dit gebrek zich zou manifesteren, nadat de hond de leeftijd van 6 maanden heeft bereikt.

Heupdysplasie-onderzoek Riesenschnauzer en Middenslagschnauzer. ( uitleg ECVO- HD zie bijlage)  
In geval de beide ouderdieren van de hond zijn geröntgend ten behoeve van een onderzoek naar heupdysplasie en bij beide ouderdieren als uitslag van het door de bevoegde instantie uitgevoerde HD-onderzoek HD A (normale heupen) dan wel HD B (overgangsvorm) werd geconstateerd, wordt verkoper geacht te hebben voldaan aan haar wettelijke onderzoek plicht en is zij niet gehouden tot vrijwaring van het gebrek heupdysplasie, indien dit gebrek zich zou manifesteren, nadat de hond de leeftijd van zes maanden heeft bereikt.

### Artikel 3.

Koper verklaart kennis te hebben genomen van het door de verkoper ter beschikking gestelde informatiemateriaal betreffende het ras, de voeding, de opvoeding en verzorging van de hond.

### Artikel 4.

De koper en verkoper constateren dat de hond wel/geen uiterlijke of duidelijk waarneembare gebreken of afwijkingen heeft. Het volgende gebrek wordt geconstateerd (indien van toepassing):

---

---

---

### Artikel 5.

Verkoper garandeert koper dat de hond de vereiste entingen heeft gehad en dat de hond is behandeld tegen inwendige en uitwendige parasieten.

Door verkoper is aangifte van de geboorte van de hond gedaan bij de Raad van Beheer op Kynologisch Gebied in Nederland en verkoper heeft te dezer zake alle vereiste formulieren ingevuld.

De verkoper is verplicht de hond met bijbehorende bescheiden, zoals inentingsbewijs (gezondheidsverklaring), de stamboom en ISAG 2006 DNA-profiel in de vorm van een certificaat (indien deze reeds is verstrekt) op de hiervoor genoemde verkoopdatum, in eigendom over te dragen aan de koper.

Indien de stamboom, afgegeven door de Raad van Beheer op Kynologisch Gebied in Nederland, niet door de verkoper ontvangen is op de verkoopdatum, verplicht de verkoper zich de stamboom zo spoedig mogelijk na ontvangst van de Raad van Beheer te overhandigen aan of bij aangetekend schrijven dan wel met bericht van ontvangst ter post te bezorgen bij de koper.

## **Gebreken - ontbinding - schadevergoeding**

### Artikel 6.

Indien binnen tien dagen na aflevering van de hond door middel van veterinaire onderzoek wordt vastgesteld dat de hond aan een ziekte, gebrek of afwijking lijdt, die reeds bestond of te herleiden is tot een ziekte, gebrek of afwijking (anders dan vermeld bij Artikel 4.) die reeds bij de hond aanwezig was, bij het aangaan van de koopovereenkomst, waardoor de hond blijvend ongeschikt is voor het gebruik als in Artikel 1.3. aangegeven, dan heeft de koper het recht de overeenkomst te ontbinden, mits hij onverwijld, in elk geval binnen acht dagen na ontdekking, daartoe de wens aan verkoper te kennen geeft, door middel van een aangetekend schrijven. De verkoper heeft het recht de hond door een door hem aan te wijzen dierenarts te laten onderzoeken. Indien deze de eerder gestelde diagnose bevestigt, is de verkoper verplicht de hond terug te nemen tegen volledige terugbetaling van de koopsom. De koper is echter eveneens gerechtigd om de hond te behouden en een beroep te doen op de schadevergoedingsregeling van artikel 7.

### Artikel 7.

Indien de hond aan een erfelijk bepaald gebrek blijkt te lijden, dat de gezondheid en het welzijn van de hond bedreigt, heeft de koper recht op schadevergoeding, tenzij de verkoper niet aansprakelijk is voor het gebrek.

De aanwezigheid van het gebrek dient te worden vastgesteld door een onafhankelijke dierenarts, die gespecialiseerd is in de diagnostiek van bedoelde gebreken. De koper dient aan de verkoper een schriftelijke verklaring van de betreffende dierenarts/specialist te overleggen.

De hoogte van de schadevergoeding wordt afhankelijk van de ernst van het gebrek en de leeftijd van de hond door partijen naar redelijkheid en billijkheid bepaald, met dien verstande dat bij de te goeder trouw handelende verkoper aan wie de aanwezigheid van het betreffende gebrek bij de hond niet kan worden toegerekend, de vergoeding niet meer zal bedragen dan de door koper aan de verkoper betaalde koopsom.

Indien wordt besloten dat de hond moet worden geopereerd op kosten van de verkoper, dan bepaalt de verkoper door welke dierenarts de operatie wordt gedaan.

#### Artikel 8.

De koper verplicht zich jegens de verkoper zorg te dragen voor een voor de hond passende en behoorlijke behandeling. Indien partijen van mening verschillen over de vraag of de hond voldoende zorg wordt onthouden, zal deze aan een door de verkoper aan te wijzen dierenarts of gedragstherapeut worden voorgelegd.

Indien vast staat dat koper zich niet aan deze verplichting heeft gehouden dan is koper verplicht aan de teruggave van de hond mee te werken, met overhandiging van de stamboom en het inentingsbewijs, en heeft in dat geval recht op restitutie van maximaal 50% (vijftig procent) van de koopsom, verminderd met de transportkosten, verblijfskosten bij de fokker en de eventuele kosten van de ingeschakelde dierenarts.

De koper verplicht zich de verkoper schriftelijk in te lichten over de verblijfplaats van de hond, zodra deze permanent buiten de feitelijke beschikkingsmacht van de koper geraakt dan wel op een ander adres zal verblijven.

De koper verplicht zich bij eventuele verkoop van de hond zich vooraf schriftelijk te wenden tot de verkoper.

Indien blijkt dat aan de hond de nodige zorg is onthouden en dat de verkoper de hond opeist, dan zal de overeenkomst van koop en verkoop van rechtswege ontbonden zijn.

#### Artikel 9.

Blijkt dat binnen 30 dagen ná datum van aflevering, de omstandigheden in acht nemende, in redelijkheid van de koper niet verlangd kan worden dat hij eigenaar blijft van de hond doordat onder andere de hond niet kan wennen, dan wel niet langer gehandhaafd kan worden of anderszins, dan zal de hond door koper weder worden geleverd.

Koper heeft in dit geval recht op teruggaaf van de oorspronkelijk bepaalde koopprijs als verkoper de hond opnieuw heeft verkocht en geleverd aan een derde. In mindering op de koopsom als zojuist genoemd komen de door verkoper gemaakte kosten wegens verzorging, voeding, huisvesting van de hond en kosten wegens behandeling door een dierenarts, te rekenen vanaf de datum van terugkomst tot het moment dat de hond wordt geleverd aan een derde.

#### Artikel 10.

Het Nederlandse recht is op deze overeenkomst van toepassing.

Van deze overeenkomst afwijkende afspraken gelden tussen partijen slechts voor zover zij schriftelijk zijn overeengekomen.

Indien koper in Europa is gevestigd, wordt elk geschil aangaande de totstandkoming, de uitleg of de uitvoering van een overeenkomst, alsook elk ander geschil, verband houdende met of voortvloeiende uit deze overeenkomst, beslecht door de competente rechter van het arrondissement waarin verkoper is gevestigd.

Aldus overeengekomen en in tweevoud getekend op:

Datum : ..... - ..... - .....

Plaats :

Handtekening verkoper

Handtekening koper

---

De Vereniging voor Schnauzerfokkers en Liefhebbers is op geen enkele manier aansprakelijk te stellen op hetgeen is opgesteld in dit document (koopovereenkomst).  
De fokker neemt door gebruik te nemen van dit document zijn verantwoordelijkheid als fokker en is akkoord met de gestelde voorwaarden zoals deze hierin is omschreven.  
Wijzigingen in dit document zijn toegestaan daar dit document een voorbeeld koopovereenkomst is voor de fokker.

## ECVO-aandoeningen:

### 1. **Membrana pupillaris Persistens MMP:**

**Wat is MPP?** MPP is een vrij zelden voorkomende, aangeboren oogafwijking. Als gevolg van een storing in de ontwikkeling blijven er restjes achter van het embryonale lensvaatnetje dat voor de geboorte de voorzijde van de lens van voedingsstoffen moest voorzien.

**Wat zijn de verschijnselen?** MPP komt in vele vormen voor. Bij de lichtste vormen blijven er kleine pigmentklontjes achter op de voorkant van de lens of tegen de binnenkant van het hoornvlies. Ook kunnen er zich draadjes bevinden op het oppervlak van de iris (regenboogvlies). Deze draadjes kunnen ook oversteken over de pupil of naar de voorkant van de lens of naar de binnenzijde van het hoornvlies. Er kan zelfs een soort spinnenweb in het oog van overblijven. Als de resten verbonden zijn met de binnenzijde van het hoornvlies kunnen zij daarin witte littekens veroorzaken. Het lijkt dan of de patiënt op pup leeftijd een beschadiging aan het oog heeft gekregen. Als de resten tegen de voorzijde van de lens blijven zitten, kunnen zij daar grauwe staar of cataract veroorzaken (zie verder).

Soms gaat MPP ook gepaard met andere oogafwijkingen, zoals microphthalmie of netvliesafwijkingen.

**Wat is eraan te doen?** Een behandeling is vrijwel nooit noodzakelijk. Een heel enkele keer is operatieve verwijdering nuttig.

**Wat is de oorzaak?** MPP wordt veroorzaakt doordat, tijdens het laatste deel van de dracht, een stoornis in de afbraak van het embryonale vaatstelseltje aan de voorzijde van de lens optreedt. Bij een aantal rassen is de afwijking erfelijk bepaald.

**Hoe kan het worden voorkomen?** Honden met ernstige vormen van MPP kunnen beter worden uitgesloten van de fokkerij. Bij sommige rassen heeft de afwijking zich al zeer sterk door het ras verbreid. Bij dergelijke rassen zal men voorlopig niet veel anders kunnen doen dan bij de selectie alleen honden met lichte vormen van MPP te gebruiken en dan nog zo min mogelijk.

Dr. F.C. Stades, Dierenarts, specialist oogheelkunde, Diplomate ECVO

### 2. **Persisterende hypoplastische tunica vasculosa lentis/primair vitreum (PHTVL/PHPV):**

**Wat is PHTVL/PHPV?** PHTVL/PHPV is een, op zich zeldzaam voorkomende, aangeboren oogafwijking. Bij een tweetal rassen is bewezen dat de afwijking erfelijk is bepaald. Binnen deze rassen kwam (voordat ertegen werd geselecteerd, zoals bij de Dobermann) de afwijking wel regelmatig voor. Als gevolg van een storing in de ontwikkeling blijven er restjes achter van het embryonale lensvaatnetje dat voor de geboorte de achterzijde van de lens van voedingsstoffen moest voorzien. Er blijven minieme restjes (graad 1) van het lensvaatnetje, ook na de geboorte zitten. Bij de ernstige vormen (graad 2-6) blijven er grotere delen achter en gaan zij tevens woekeren.

**Wat zijn de verschijnselen?** Om aan te geven in welke vorm de hond de afwijking heeft, zijn gradaties aangebracht, nl.: Onbeslist, graad 1 en de ernstige vormen (graden 2-6). Bij "onbeslist" blijven minieme restjes van het vaatnetje, meestal alleen in één oog, achter op de achterzijde van de lens. Bij graad 1 zijn duidelijker restjes achtergebleven. Zij veranderen niet meer, veroorzaken geen veranderingen aan andere delen van het oog en beïnvloeden het gezichtsvermogen van de hond niet. Zij zijn uitsluitend te zien met behulp van een speciale microscoop. De ernstige vormen (graden 2-6), komen steeds in beide ogen voor. Er blijft een laagje gepigmenteerd, gewoekerd littekenweefsel met vaatresten tegen de achterkapsel van de lens zitten. Daarnaast kunnen de lenzen aan de achterzijde conisch (kegelvormig) zijn misvormd. Bij de ernstige vormen (graad 2-6) heeft het proces een slechte invloed op de lensinhoud, waardoor deze langzaam troebel wordt (cataract).

Dit cataract kan reeds bij de geboorte aanwezig zijn, waardoor de pups direct al blind zijn. Het kan ook gedurende het leven langzaam in ernst toenemen. De weg van het licht naar het netvlies wordt daardoor steeds meer geblokkeerd, de hond kan steeds minder zien en wordt langzaam blind. De afwijkingen doen in ieder geval geen pijn. Soms zijn de pups al blind bij de geboorte en weten niet beter. Als ze geleidelijk blind worden hebben ze rustig de tijd om zich aan te passen. Zij zullen zich in een vreemde omgeving alleen wel vaker gaan stoten.

**Wat is de oorzaak?** Door middel van fokproeven en stamboomonderzoek kon worden aangetoond dat PHTVL/PHPV wordt veroorzaakt door een erfelijke stoornis in de ontwikkeling en de afbraak van het vaatstelseltje aan de achterzijde van de lens, tijdens het eerste deel van de dracht. De afwijkingen konden reeds worden vastgesteld bij vruchtjes op een leeftijd van 30 dagen na de dekking. De afwijking wordt het meest waarschijnlijk veroorzaakt door een niet geslachtsgebonden, niet compleet dominant overervende en in verschillende uitingsvormen voorkomende erf factor. Daarbij wordt tevens aangenomen dat de dieren die van de ene ouder de normale en van de andere ouder de afwijkende erf factoren krijgen (drager of heterozygoot) geen of graad 1 afwijkingen vertonen.

**Wat is eraan te doen?** De ernstig afwijkende ogen (graad 2-6) zijn, als zij blind zijn, te opereren. De prognose van de operatie is dubieus (circa 50 %). Als de operatie geen verbetering geeft, blijft de hond blind. De meeste blinde honden kunnen zich echter uitermate goed redden met hun prima neus en oren. Sommige honden worden bang, schrikachtig en soms zelfs agressief en daardoor gevaarlijk. In die gevallen blijft er bijna geen andere mogelijkheid over dan euthanasie.

**Hoe kan het worden voorkomen?** Om al deze problemen te voorkomen is het veel beter om door fok- en controlemaatregelen te trachten het aantal ernstige gevallen terug te dringen. Pups kunnen al voordat ze naar de nieuwe eigenaar gaan, dus op jeugdige leeftijd (6-8 weken), maar wel na het chippen (of de tatoeage) worden gecontroleerd op de afwijking. Dit is dan weliswaar een voorlopige uitslag, omdat de oogjes dan nog erg klein zijn en daardoor soms zeer lichte afwijkingen over het hoofd kunnen worden gezien. Door de vroege controle wordt in ieder geval wel voorkomen dat pups met ernstige afwijkingen worden verkocht. Ernstig afwijkende dieren dienen te worden uitgesloten van de fokkerij. Ook hun directe familie (d.w.z. ouderdieren, maar ook nestgenoten) kunnen beter niet meer voor de fokkerij worden gebruikt. Indien het aantal voor de fokkerij beschikbare dieren dit toelaat kunnen Graad 1 en "onbeslist" honden ook beter niet meer worden gebruikt. Gelukkig is door doelmatige bestrijding, het aantal dieren met de afwijking in de afgelopen jaren sterk teruggedrongen.

Dr. F.C. Stades, Dierenarts, specialist oogheelkunde, Diplomate ECVO

### 3. **Cataract (Congenitaal):** Cataract of grauwe staar (abnormale troebeling van de lens)

**Wat is grauwe staar?** Achter pupil en iris (regenboogvlies) bevindt zich de lens, waarmee het binnenkomende beeld wordt scherp gesteld op het netvlies. De lens behoort daartoe helder te zijn. De normale lens kent echter wel een verouderingsproces, waardoor de honden-/kattenlens vanaf circa 6-jarige leeftijd in het centrale deel een grauwe waas (sclerose) gaat vertonen. Dit is normaal en veroorzaakt géén blindheid. Een abnormale troebeling van de lens en/of de lenskapsel wordt cataract of grauwe staar genoemd. De afwijking komt regelmatig voor, bij mens en dier.

Cataracten kunnen aangeboren of verkregen zijn. De belangrijkste groep van de verkregen cataracten is die van de erfelijke vormen. Het komt ook voor dat het cataract het gevolg is van een andere ziekte. Het bekendste voorbeeld is suikerziekte. Vandaar dat het bij een patiënt met cataract van belang is te weten of deze veel drinkt en dat bij twijfel het bloedsuikergehalte wordt bepaald.

Cataract door suikerziekte verslechtert in het algemeen snel. De dieren kunnen dan binnen enkele weken blind zijn. Als een klein deel van de lens door cataract troebel is geworden kan het gezichtsvermogen nog redelijk goed zijn. Helaas breiden bijna alle vormen van cataract zich uit, totdat de lens geheel ondoorzichtig is geworden. Het dier registreert met dat oog dan nog wel licht en donker, maar ziet geen beeld meer (kijkt door matglas).

Grauwe staar of cataract is voor veel honden en katten geen onoverkomelijk probleem. Cataract doet geen pijn. Bovendien is het oog voor de meeste huisdieren een minder belangrijk zintuig dan voor bijvoorbeeld de mens. Honden en katten leven in een wereld van geuren en geluiden en van voelen. De ogen geven aanvullende informatie. Daarom kunnen huisdieren zich doorgaans ongelooflijk goed aan een verminderd gezichtsvermogen aanpassen. Slechtzienende honden blaffen 's avonds soms wat sneller of zijn wat angstiger. Zelfs als zij geheel blind zijn, zullen zij het meubilair in huis prima blijven ontwijken en enthousiast blijven spelen. Ook met de bal en met de stok. Als ze plotseling blind worden hebben ze meestal enkele maanden nodig om zich aan te passen. Natuurlijk moet ook een blinde hond in het verkeer aan de lijn, en in het veld of bij zwemmen binnen gezichtsafstand blijven. In huis is het beter de mand zó te plaatsen, dat de hond bij wakker schrikken weet, dat hij achteruit weg kan.

Een hond die zich bedreigd voelt kan gemakkelijk uit angst bijten, ook al is het een heel lieve hond! Als er kleine kinderen in de buurt zijn moet een blinde hond dus wakker blijven of buiten het bereik van de kinderen worden gehouden. Maar op zich is blindheid bij een huisdier geen reden voor euthanasie.

“Congenitaal” cataract staat voor aangeboren cataract, d.w.z. ontstaan voor of net na de geboorte, tot ongeveer de 6-8ste levensweek.

Dr. F.C. Stades, Dierenarts, specialist oogheelkunde, Diplomate ECVO

#### 4. **Retina (netvlies) degeneratie:**

**Wat is Retina Dysplasie (RD)?** RD is een aangeboren en erfelijke netvlies-/vaatvliesafwijking, die kan variëren van, in de lichtste gevallen onbeduidende kleine lokale plooitjes in de retina (netvlies), in de middenvorm met grotere plooien of lokale loslatingen met later retinadegeneratie (verval), tot de ernstige vormen met grote plooien of totale retinaloslating.

**Wat zijn de verschijnselen?** De vorm met de lokale retina plooitjes veroorzaakt geen merkbare oogproblemen voor het dier. Deze vorm wordt als focale vorm aangemerkt op het rapport oogonderzoek formulier. Kleine plooitjes kunnen in de loop van de eerste levensmaanden soms nog verstrijken. Helaas zijn er ook gevallen bekend, waarbij zij pas na de eerste puppy screening moeten zijn ontstaan. Of deze gevallen ook onder de erfelijke vorm moeten worden geschaard, is nog niet duidelijk. De afwijking is bij een aantal rassen bekend (bijvoorbeeld: Am. C. Spaniël, Collies, Rottweiler, Beagle, Labrador Retriever, Noors boskat). De middel gradige of geografische vorm van RD kan gezichtsuitval van kleine gebiedjes van de retina veroorzaken. Dit is aan de hond echter vrijwel niet te merken. Pas in het eindstadium kunnen de honden verlies van gezichtsvermogen gaan vertonen. Deze vorm komt voor bijvoorbeeld bij de Engelse Springer Spaniël voor.

De ernstige of totale vorm met grote plooien of totale retinaloslating. Deze ernstige vorm is beschreven bij de Bedlington-, Sealyham-, en Yorkshire Terriër en de Labrador Retriever (bij dit laatste ras in combinatie met skelet afwijkingen). Hierbij worden, in het algemeen beiderzijdse, grote tot totale netvliesloslatingen gevonden, soms in combinatie met cataract en er treedt wel een ernstige vermindering van het gezichtsvermogen of totale blindheid op.



**Wat is er aan te doen?** In principe is retina-vast zetting door middel van “vast laseren” of “vriezen” soms nog mogelijk. Dit is echter alleen zinvol als het netvlies nog niet geheel losligt.

**Wat is de oorzaak?** De midden en de ernstige vorm van RD worden waarschijnlijk veroorzaakt door een autosomaal recessief overervend defect. De lichtste vorm zou recessief overerven, hierover is echter minder bekend.

**Hoe kan het worden voorkomen?** Daar er bij de lichtste vorm vooralsnog geen afwijkingen in het gezichtsvermogen zijn geconstateerd, worden in het algemeen geen fokbeperkingen geadviseerd, behalve bij rassen waarbij de ernstiger vormen ook bekend zijn. De gevallen worden echter altijd wel geregistreerd. Dieren met de midden-, of geografische vorm van RD en zeker die met de ernstige vorm kunnen beter van de fokkerij worden uitgesloten. Ook directe familieleden kunnen beter niet worden gebruikt.

Dr. F.C. Stades, Dierenarts, specialist oogheelkunde, Diplomate ECVO

## **5. Hypoplasie/ Micropapilla:**

**Wat is Hypoplasie /micropapilla?** Bij de micro- en de hypoplastische – niet functionele – papil is de kop van de oogzenuw onvoldoende ontwikkeld wat zich uit in een vermindering van het aantal zenuwvezeltjes en zenuwcellen. Het gezichtsvermogen van een oog met een hypoplastische papil is vrijwel nihil.

## **6. Colly eye Anomaly:**

**Wat is Colly Eye Anomaly?** Aangeboren: komt vooral bij de Schotse Herdershond en de Shetland Sheepdog voor. Het is een afwijking waarbij het netvlies, het vaatvlies en de oogzenuw betrokken kunnen zijn. De ernst van de afwijking bepaalt de mate waarin het gezichtsvermogen is aangetast.

7. **Anders:** Spreekt voor zich.

## **8. Ligamentum pectinatum abnormaliteit:**

**Wat is Ligamentum Pectinatum Abnormaliteit?** Ligamentum pectinatum abnormaliteit, vroeger ook goniodysplasie of dysgenese (Engels: PLD) genoemd.

Net buiten en achter het hoornvlies bevindt zich de kamerhoek. Deze wordt begrensd door het Ligamentum pectinatum. Dat vormt de begrenzing van de “zeef” waardoor het oogwater het oog weer verlaat. Bij deze afwijking is dit “zeef”-systeem afwijkend aangelegd. Er worden drie types onderscheiden. De vezeltjes (vergelijkbaar met een druipsteengrot) kunnen te kort en te breed zijn (fibrae latae), of uitwaaiierende plaatvormige delen vertonen (laminae). Bij de meest afwijkende vormen zit de “zeef” rondom nagenoeg dicht (occlusio). Bij de oogonderzoek uitslagen wordt in principe ook de ernst van de desbetreffende vormen vermeld.

## **11. Entropion/ Trichiasis:**

**Wat is Entropion/ Trichiasis?** Entropion: is een afwijking waarbij het ooglid naar binnen krult. Zowel in het gehele onderooglid, delen daarvan, het bovenooglid of binnenooghoek kan Entropion voorkomen. Entropion komt bij veel rassen voor.

Trichiasis: zijn haren die zich op een normale plaats bevinden maar die door een afwijkende stand de bindvlies en/of het hoornvlies irriteren. Komt vooral voor bij de neusplooi en bij het buitendeel van het bovenooglid.

## **12. Ectropion/ Mecroblepharon:**

**Wat is Ectropion/ Mecroblepharon?** Het naar buiten openhangen van de onderste oogleden, (bv. bij Bloedhond), het rode slijmvlies is dan goed zichtbaar.

### 13. **Distichiasis/Ectopische Cilie:**

**Wat is Distichiasis/ ectopische Cilie?** Distichiasis: enkele of vele haartjes op de vrije ooglidrand. Ze komen door de openingen van de kliertjes van Meibomius heen. Deze haartjes kunnen fijn en zacht zijn (zoals bijvoorbeeld bij Cockers) en veroorzaken dan geen irritatie; zijn de haartjes stug (zoals bijvoorbeeld bij Flatcoated Retriever) dan kan beschadiging van het hoornvlies optreden.

Ectopische Cilie: hierbij bevinden zich 1 of meer haartjes in een kliertje van Meibomius, maar dit haar komt niet door de opening op de ooglidrand zelf naar buiten, maar wel doorheen het slijmvlies van het ooglid, en daardoor beschadigt dit haar het hoornvlies, de ectopische cilie bevindt zich meestal in het midden van het bovenooglid.

### 14. **Cornea Dystrophie:**

**Wat is Cornea Dystrophie?** Bij deze aandoening wordt het hoornvlies (= cornea) troebel door het ontstaan van neerslagen, meestal centraal op het hoornvlies. Je ziet dan in het midden een dof plekje. Uw hond heeft verder geen last van zo'n dof plekje. Meestal wordt geadviseerd wat aanpassingen te doen in de voeding van uw hond.

### 15. **Cataract (Niet Congenitaal):**

**Wat is Cataract (niet congenitaal)?** Dit is jeugdstaar, in de lens zijn troebelingen aanwezig, dat kunnen kleine troebele plekjes zijn die lange tijd stabiel zijn en niet of nauwelijks een vermindering van het gezichtsvermogen geven. Maar ze kunnen ook in ernstige mate voorkomen en/of uitbreiden en daarbij blindheid van het aangetaste oog veroorzaken. Cataract kan aan één oog voorkomen, of beiderzijds. Het komt bij veel rassen voor. De term jeugdstaar is wat misleidend. Bij veel rassen treedt het op in de eerste levensjaren, maar het kan ook nog op latere leeftijd optreden. Het onderscheid met het normale verouderingsproces van de lens (de bekende blauwe waas bij oudere honden) is meestal goed te maken.

Later ontstane cataract heet “niet congenitaal”.

De 5 blokjes hier achter?

- Corticaal: in de schors
- Posterior polair: achterste pool (dit is voor 95% – 99% erfelijk)
- Ant. Sut. L. voorste verbindingslijn van de lensvezels
- Punctata: puntvormig (onafhankelijk van de plaats)
- Nucleus: in de kern

### 16. **Lens Luxatie (primair):**

**Wat is Lens Luxatie?** Dit is het loslaten van de lens. Komt vooral voor bij kleine Terriërs en treedt meestal op rond de 4-jarige leeftijd. Een lensloslating kan een drukverhoging (glaucoom) in het oog veroorzaken en zo tot blindheid leiden.

### 17. **Retina Degeneratie (PRA):**

**Wat is Retina Degeneratie?** Dit is een netvliesafwijking die bij veel rassen voorkomt en tot blindheid leidt. Het begint meestal met slecht zien in het donker (nachtblindheid) en leidt uiteindelijk na enkele jaren tot volledige blindheid. Voor PRA bestaat geen behandeling. PRA ontwikkelt zich bij veel rassen pas na het derde of vierde levensjaar. Voor die tijd is er aan de hond niets te merken en bij het oogonderzoek ook niet te zien. Voor een aantal rassen bestaat er nu een DNA-test, waardoor bij pups al is vast te stellen of de hond genetisch vrij is of dat er een kans is op dragerschap of lijderschap. De verwachting is dat deze ontwikkelingen de komende jaren zullen doorgaan, waardoor het voor vele rassen mogelijk zal zijn PRA door middel van DNA-technieken op te sporen.

Mocht u op een formulier iets tegenkomen wat is aangekruist als voorlopig niet vrij of niet vrij, vraag dan eerst bij de rasvereniging van het ras of het verstandig is om met deze hond te fokken.

# Heupdysplasie

## Wat is HD?

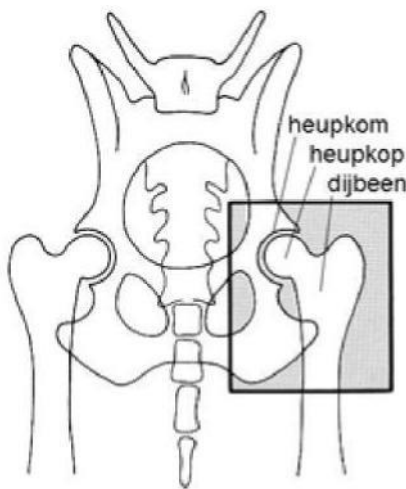
Heupdysplasie betekent letterlijk "heupmisvorming" en wordt meestal aangeduid met de afkorting **HD**. Heupdysplasie is een **afwijking aan de heupgewrichten** waarbij de ontwikkeling van de heupen bij een jonge, opgroeiende hond niet normaal verloopt en de gewrichten misvormd kunnen worden, variërend van licht afwijkend, waarbij aan het gangwerk de hond niets te merken is, tot zwaar misvormd, waarbij de hond veel pijn heeft en kreupel kan gaan lopen. HD komt niet alleen voor bij rashonden, maar ook bij kruisingen. **HD wordt veroorzaakt door grofweg 1/3 erfelijke en 2/3 omgevingsfactoren.**

## Symptomen

De leeftijd waarop HD zich uit kan sterk variëren en de symptomen hangen af van de ernst van de aandoening: aan een hond met lichte HD merkt u niet veel, maar een hond met zware HD kan een of meer van de volgende symptomen laten zien:

- moeilijk of stijf opstaan
- stram of waggelend lopen, soms met gebogen rug
- wisselend kreupel aan één of beide achterbenen
- achterblijven en vaker willen rusten bij een wandeling
- moeite met springen (in de auto bijvoorbeeld) en traplopen
- zichtbare pijn in de achterhand bij bewegen
- gaan zitten levert problemen op
- afnemen van de gespiering in de achterhand

Deze symptomen kunnen echter ook andere oorzaken hebben. Of een hond HD heeft en hoe ernstig, valt niet aan de buitenkant te zien, ook niet door onderzoek van een dierenarts. De enige manier waarop (de mate van) HD betrouwbaar vastgesteld kan worden is door **röntgenologisch onderzoek** te doen.



Normaal gevormde heupgewrichten

## Wat is normaal

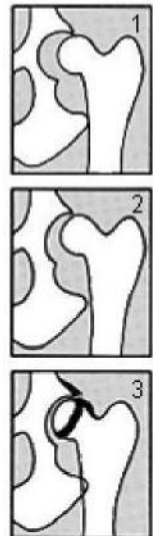In een goede heup ligt de kogelronde kop van het dijbeen nauw aansluitend in de kom van het heupbot. De heupkop is mooi rond en glad, en de heupkom is glad en diep genoeg om de heupkop voor ongeveer de helft te omvatten. Ze passen precies in elkaar en worden op hun plaats gehouden door banden en gespiering.

## Afwijkingen

De aansluiting kan onvoldoende worden of de heupkop kan buiten de kom komen te liggen (figuur 1)

De heupkop kan afvlakken en de heupkom ondieper worden (figuur 2)

Er kunnen botwoekeringen ontstaan rond de heupkop en -kom door abnormale slijtage van het gewricht (figuur 3)



## Oorzaken

Er zijn veel verschillende **erfelijke factoren** in het spel bij het ontstaan van HD: de kwaliteit van bot, spieren en banden spelen een rol, maar ook de groeisnelheid, de stand van de achterbenen en de hoek die de heupkop met de heupkom vormt, worden door onder andere erfelijke factoren bepaald. HD wordt veroorzaakt door grofweg 1/3 erfelijke en 2/3 omgevingsfactoren. Een hond kan aanleg hebben voor HD (het erfelijke deel) maar omgevingsfactoren bepalen vervolgens of en hoe die aanleg tot uiting komt.

## Omgevingsfactoren

Naast de erfelijke factor hebben milieufactoren een belangrijke invloed op de ontwikkeling van HD, in zowel positieve als negatieve zin. Voeding, groeisnelheid, lichaamsgewicht, beweging en spierontwikkeling zijn omgevingsfactoren die u zelf kunt beïnvloeden.

- **Voeding** en daarmee samenhangend **groeisnelheid** en **overgewicht**

Een verkeerde verhouding in het gehalte aan fosfor en calcium kan te snelle groei veroorzaken, de ontwikkeling van de spieren kan dat niet bijhouden; de pup heeft geen kracht genoeg om het

gewicht tijdens een langere wandeling goed te blijven dragen. Een calcium percentage van 0,8% tot 1% is ideaal. Te veel voeding veroorzaakt overgewicht. In beide gevallen neemt de druk op het heupgewricht toe en is al snel sprake van overbelasting en kan slijtage van het gewricht optreden.

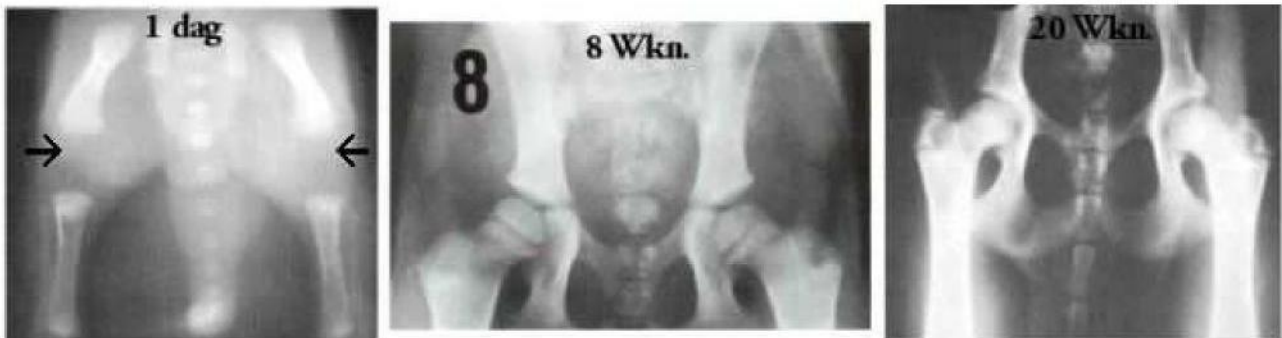
- **Beweging en spierontwikkeling**

De mate, duur en soort van beweging hebben ook een sterke invloed. Door wild spelen, draaien en springen heeft de heupkop de neiging uit de kom te draaien. Hoe groter de krachten die op de gewrichten worden uitgeoefend, hoe groter de kans dat de banden opgerekt raken. Bespiering vangt dit in enige mate op. Is de spierontwikkeling (nog) niet optimaal, dan neemt de belasting ook toe. Zeker als de wandeling of beweging langer duurt dan de spierontwikkeling aankan, geeft dat grotere kans op schade.

Heeft een hond geen erfelijke aanleg voor HD, dan hebben de genoemde milieufactoren lang niet zo'n grote invloed op de ontwikkeling van de heupgewrichten.

## De ontwikkeling bij pups

Een pup wordt geboren met een skelet dat bestaat uit zacht, elastisch bot en kraakbeen, er is nog geen sprake van een heupkop of -kom. Als u uw pup met 8 weken mee naar huis krijgt, zien we al wel meer vorm, maar het is allemaal nog erg kwetsbaar. Pas met 20 weken is er sprake van een herkenbaar gevormd heupgewricht. Er is stabiliteit tijdens de groei nodig om een heupgewricht te krijgen waarbij de heupkop diep en nauwsluitend in een gedgevormde heupkom ligt.



## Tips tijdens de groei

U heeft invloed op de milieufactoren die invloed hebben op de ontwikkeling van HD. We zetten de tips even op een rijtje:

- **Beperk lichaamsbeweging**

Wandel niet langer dan uw pup aankan en bouw dat langzaam op. Een grove maatstaf voor het aantal minuten per wandeling is het aantal weken dat de pup oud is. Dus met 8 weken zo'n 8 minuten per keer wandelen, met 20 weken 20 minuten per wandeling, enz.

- **Beperk draaien, springen, klimmen en glijden**

Rechtlijnige bewegingen zijn goed, veel snelle draaien en springen zijn slecht. Ga dus niet eindeloos met balletjes gooien. Spelen met andere honden mag, maar stop het spel als het te ruig wordt of te lang duurt. Kies speelmaatjes die qua grootte en ontwikkeling bij uw pup passen. Niet laten traplopen tijdens de groei. Als het echt niet anders kan, leer hem dan om rustig de trap op en af te gaan. Laat hem niet steeds op de bank springen en er weer vanaf. Kijk uit met glijden op een gladde vloer, leg desnoods een speelkleed neer.

- **Geef goede voeding**

Als u een goede, complete voeding geeft (brokken of vers vlees) zijn supplementen niet nodig, die doen eerder kwaad dan goed omdat ze tegengesteld kunnen werken aan de uitgebalanceerde samenstelling van het complete voer. Let op een goede calciumverhouding. Een calciumpercentage van 0,8% tot 1% is ideaal. Laat uw pup zeker niet te zwaar worden.

- **Bouw bespiering en conditie op**

Geef dagelijks ongeveer evenveel beweging, dus niet in het weekend extra vaak of extra lange wandelingen maken. Een goede bespiering helpt om de heupen stabiel te houden. Rechtlijnige beweging is goed. Fietsen is een prima activiteit die goed is voor de spierontwikkeling en de conditie. U kunt daarmee beginnen als uw hond een maand of 9 is; begin met het leren wandelen naast de fiets, en bouw dat heel geleidelijk uit. Echt gaan trainen kan pas vanaf een jaar, als uw hond lichamelijk is uitgegroeid. Let erop dat u uw hond alleen laat draven langs de fiets, niet gedurende langere tijd laten rennen; dat belast het lichaam te veel.

# Officieel HD-onderzoek

Binnen de VSFL is HD-onderzoek bij fokdieren verplicht (Middenslagschnauzer en Riesenschnauzer), zodat combinaties kunnen worden gemaakt waarbij het risico op HD bij het nageslacht zo klein mogelijk is. Deze HD-foto's moeten worden gemaakt door een dierenarts die daarvoor een overeenkomst heeft met de Raad van Beheer, en beoordeeld worden door een speciaal beoordelingspanel van de Raad van Beheer.

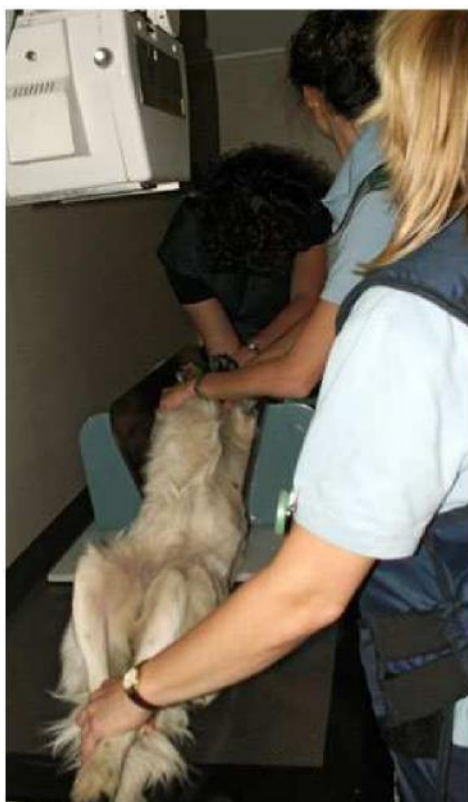## Het Beoordelingspanel

Een van de taken van het HD-panel van de Raad van Beheer, afdeling Gezondheid, Gedrag en Welzijn (GGW), is de beoordeling van röntgenfoto's van de heupgewrichten van honden. De röntgenfoto's, de zogenaamde HD-foto's kunnen in principe door iedere praktiserende dierenarts die een overeenkomst met GGW, heeft gesloten worden gemaakt.

Voor de gegevens van een dierenarts bij u in de buurt kunt u een email sturen [naar info@raadvanbeheer.nl](mailto:info@raadvanbeheer.nl) t.a.v. de afdeling GGW.

De naam en adresgegevens van de eigenaar dienen overeen te komen met de gegevens die op de stamboom of op het registratiebewijs staan.

HD-foto's worden gezamenlijk beoordeeld door een in samenstelling wisselend panel van drie deskundige beoordelaars. Een zo objectief mogelijke beoordeling van de foto's die voor de HD-bestrijding onontbeerlijk is, wordt daarmee zo goed mogelijk gewaarborgd. De beoordeling van HD-foto's heeft ten doel informatie te verschaffen aan fokkers en rasverenigingen die gegevens over heupdysplasie in hun selectieprogramma willen gebruiken. Röntgenfoto's die bij GGW binnenkomen worden in de daaropvolgende week, beoordeeld. Nadat de beoordelingskosten door GGW zijn ontvangen, wordt de uitslag verzonden, tenzij de foto's niet aan de technische eisen voldoen.



## HD-foto's

Voor een goede beoordeling van de heupgewrichten is een röntgenfoto van de hond in rugligging nodig, waarbij de hond exact recht moet liggen. De hond wordt daartoe in een schuin toelopende, houten bak gelegd.

Ter wille van de betrouwbaarheid van de beoordeling worden er hoge eisen gesteld aan de kwaliteit en de documentatie (identificatie) van deze röntgenfoto. Wanneer niet aan deze eisen is voldaan, krijgt de dierenarts die de röntgenfoto heeft gemaakt, daarvan bericht met een aantekening over hetgeen eraan mankeert en met een verzoek om een nieuwe opname te maken.

Een dergelijk verzoek wordt zo spoedig mogelijk na de beoordeling van de röntgenfoto verzonden en is uiterlijk drie weken na ontvangst van de foto bij de dierenarts. Deze moet dan contact opnemen met de eigenaar van de hond om een afspraak te maken voor het maken van een nieuwe HD-foto. Het beoordelen van deze nieuwe foto wordt niet opnieuw in rekening gebracht.

De foto wordt 6 weken na de registratiedatum (datum uitgifte certificaat) naar de eigenaar of dierenarts (dit wordt aangegeven op het formulier) verzonden die de foto heeft gemaakt. U krijgt uw foto dus direct retour of via uw eigen dierenarts als u daar prijs op stelt.

## Rapport Heupdysplasie Onderzoek

Op het Rapport Heupdysplasie Onderzoek treft u de definitieve beoordeling aan, de FCI-beoordeling, en een aantal gegevens die een verklaring geven voor de definitieve beoordeling.

**HD A** betekent dat de hond röntgenologisch vrij is van heupdysplasie, wat echter niet betekent dat de hond geen "drager" van de afwijking kan zijn.

**HD B** (=overgangsvorm) betekent dat op de röntgenfoto's geringe veranderingen zijn gevonden, die weliswaar toegeschreven moeten worden aan heupdysplasie, maar waaraan in het kader van de fokkerij geen directe betekenis kan worden toegekend.



**HD C** (=licht positief) of **HD D** (=positief) betekent dat bij de hond duidelijke veranderingen, passend in het ziektebeeld van HD zijn gevonden.

**HD E** (=positief in optima forma) betekent dat de heupgewrichten ernstig misvormd zijn.

## FCI-beoordeling

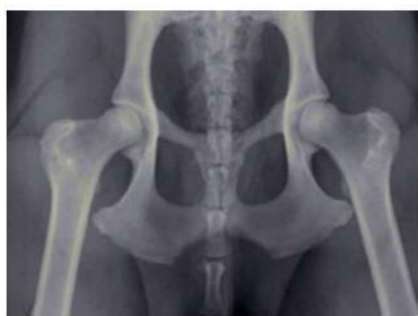De FCI-beoordeling is een vertaling van de HD-beoordeling naar een internationaal geldende code, waardoor het mogelijk wordt de HD-uitslagen uit bij de FCI aangesloten landen te vergelijken.

Oude norm FCI-norm

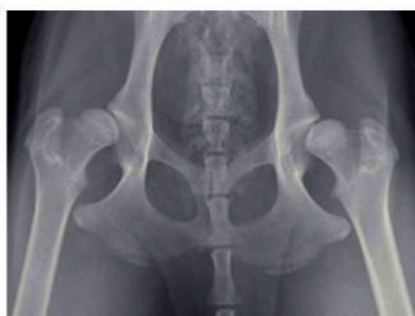<b>HD -</b>	<b>HD A</b>
<b>HD TC</b>	<b>HD B</b>
<b>HD ±</b>	<b>HD C</b>
<b>HD +</b>	<b>HD D</b>
<b>HD ++</b>	<b>HD E</b>

## Nederlandse normering

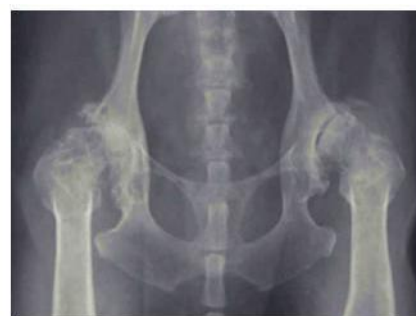Tot 1 mei 2002 werd in Nederland een andere normering aangehouden. U ziet deze op oudere stambomen terug. In de tabel hiernaast ziet u hoe u die codes kunt vertalen naar de normering die de FCI hanteert.



Normaal gevormde heupen met een heupkop die goed diep in de heupkom ligt



Hier ligt de heupkop buiten de kom: een slechte aansluiting. De koppen zijn niet mooi rond en de kommen zijn ondiep



Vrijwel geen heupkop en -kom meer aanwezig en overall ernstige botwoekeringen: HD in optima forma

## De beoordeling van onderdelen

Bij de beoordeling van HD-foto wordt gelet op de **vorm** van de heupkommen en de heupkoppen, de **diepte** van de heupkommen, de **aansluiting** van de heupkoppen in de heupkommen, en de aanwezigheid van **botwoekeringen** langs de randen van de heupgewrichten.

Informatie over de diepte van de heupkommen en de aansluiting van de koppen in de kommen wordt onder andere verkregen uit de zogenaamde "**Norbergwaarde**". De Norbergwaarden van linker en rechter heupgewricht worden bij elkaar opgeteld en geven samen de op het rapport vermelde "som Norbergwaarden".

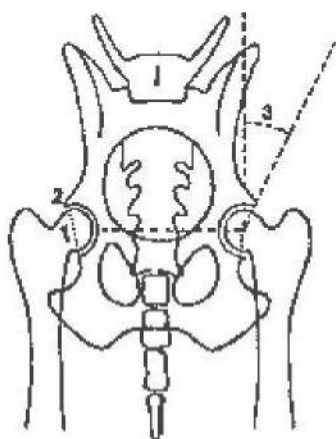
Bij een normaal heupgewricht is de Norbergwaarde minstens 15, de som van de Norbergwaarden van beide heupen derhalve minstens 30. Honden met een te lage Norbergwaarde hebben dus ondiepe heupkommen en/of een slechte aansluiting van de gewrichtsdelen. Deze honden zullen dus een minder gunstige HD-beoordeling krijgen.

Een normale of zelfs hoge Norbergwaarde betekent echter niet zonder meer dat de betreffende hond goede heupgewrichten heeft. Een combinatie van diepe heupkommen en incongruentie van de gewrichtsspleet (een niet overall even brede gewrichtsspleet) of onvoldoende aansluiting van de gewrichtsdelen kan, zelfs bij een hoge Norbergwaarde, leiden tot een (licht) HD-positief beoordeling.

Op het certificaat wordt dit duidelijk gemaakt door het vermelden van "onvoldoende" of "slechte" **aansluiting**. Ook wordt informatie over de diepte van de heupkommen verkregen door te beoordelen hoe het centrum van de heupkop ligt t.o.v. de bovenrand van de heupkom. Naast de Norbergwaarde, de diepte van de heupkommen en de aansluiting van de gewrichtsdelen, wordt de uitslag ook beïnvloed door de aanwezigheid van "**botafwijkingen**".

Er is een rechtstreekse koppeling tussen de ernst van de botafwijkingen en de uitslag: zeer lichte botafwijkingen (1) leiden tot de beoordeling HD B, lichte (2) botafwijkingen leiden tot de beoordeling HD C, ernstige (3) botafwijkingen leiden tot de beoordeling HD D

De aanduiding "**vormveranderingen**" betreft meestal een meer of minder duidelijke afvlakking van de voorste rand van de heupkom. De aanwezigheid hiervan wordt wel vermeld, maar heeft indien dit de enige bemerking is over het gewricht, in het algemeen geen doorslaggevende betekenis voor de einduitslag.



### **De Norbergwaarde**

Van beide heupkoppen (1) wordt het middelpunt bepaald, en deze middelpunten worden verbonden door een lijn. In beide heupgewrichten wordt vanuit dit middelpunt een lijn langs de voorste rand van de heupkom (2) getrokken. De hoek (3) die beide lijnen in het middelpunt van de heupkop met elkaar maken, minus 90, geeft de Norbergwaarde van het betreffende heupgewricht. De Norbergwaarden van linker en rechter gewricht bij elkaar opgeteld geeft de "som Norbergwaarden", die op het rapport vermeld is.

### **HD-beoordeling**

Alle gegevens samen bepalen de definitieve beoordeling, waarbij het ongunstigste onderdeel uiteindelijk de doorslag geeft. Een bepaalde HD-beoordeling kan bepaald zijn door uitsluitend de diepte van de heupkommen, door de aansluiting van de gewrichtsdelen, de aanwezigheid van botwoekeringen, of door een combinatie van twee of alle drie onderdelen, en dit is weer te herleiden uit de verschillende gegevens zoals die op het certificaat zijn vermeld.

### **Het herhalen van HD-onderzoek**

Iedere eigenaar kan na verloop van minimaal 1 jaar opnieuw een HD-onderzoek laten verrichten. De uitslag, die daarbij tot stand komt, zal de eerder gegeven uitslag vanaf dat moment gaan vervangen. Herhaling van onderzoek heeft in het algemeen slechts zin bij honden, welke op een leeftijd van 1 à 1,5 jaar werden onderzocht, en waarbij een lichtpositieve uitslag op grond van een slechte aansluiting, met al dan niet een bijbehorende lage Norbergwaarde tot stand kwam, terwijl er geen botafwijkingen werden vastgesteld.

### **Uw hond en HD**

Eigenaren van honden waarvan officieel HD-foto's zijn gemaakt vragen de dierenarts die de foto's gemaakt heeft nogal eens naar zijn of haar mening over de toestand van de heupgewrichten. Wanneer de eerste indruk van de dierenarts milder is dan de uiteindelijke definitieve uitslag, kan dit aanleiding zijn tot teleurstelling bij de eigenaar van de hond. Het HD-panel adviseert dierenartsen daarom geen uitspraken te doen over de toestand van de heupgewrichten.

Van honden die niet vrij blijken te zijn van heupdysplasie, maar die hiervan geen uiterlijke verschijnselen tonen, kan op grond van deze foto's niet voorspeld worden of ze vroeger of later problemen kunnen krijgen. Ook wanneer vrij duidelijke misvormingen worden gevonden betekent dat niet dat de hond er beslist last van moet krijgen. Het is dan wel verstandig erop toe te zien dat de hond niet te zwaar wordt en dat ook anderszins overmatige belasting van de heupgewrichten wordt vermeden. Dit is vanzelfsprekend wel afhankelijk van de eisen die aan de hond gesteld worden als huishond of als werkhond. In geval van twijfel kunt u dit met uw dierenarts bespreken.

### **HD en fokkerij**

De HD-beoordeling maakt duidelijk of een individuele hond HD heeft en zo ja, in welke mate. Een röntgenfoto die geen HD laat zien, is echter geen garantie dat de hond geen erfelijke aanleg voor HD heeft. Iets dat wel belangrijk is om te weten als u gaat fokken; een aanleg kan immers doorgegeven worden. Om erachter te komen of uw hond mogelijk erfelijk belast is, kunt u de HD-uitslagen van nestgenoten, ouders en voorouders bestuderen. Grofweg kan gezegd worden dat veel goede uitslagen bij de directe familie ook meer kans geven op goede heupen bij de pups. Het is daarom van belang dat de rasverenigingen over alle uitslagen kunnen beschikken en dat alle HD-foto's die gemaakt worden ook ter beoordeling aan de HD-commissie worden voorgelegd, ook indien door de dierenarts duidelijke afwijkingen aan de heupgewrichten worden gevonden.

Deze informatie is samengesteld vanuit meerdere bronnen en aangepast aan de situatie van de Middenslagschnauzer en de Riesenschnauzer. Bronnen zijn o.a. de Raad van Beheer en verschillende dierenartsenpraktijken.